Lane Medical Library

Über plastischen Gelenkersatz am oberen Tibiaende.

INAUGURAL-DISSERTATION

ZUR

ERLANGUNG DER DOKTORWÜRDE

AN DER

HOHEN MEDIZINISCHEN FAKULTÄT

DER

KÖNIGL. FRIEDRICH-WILHELMS-UNIVERSITÄT

BERLIN

VON

ERNST SANDER

AUS RIGA (RUSSLAND)

Tag der Promotion: 3 März 1914.

BERLIN 1914

DRUCK VON CARL SIEBERT'S BUCHDRUCKEREI, ELSASSERSTR. 54

Gedruckt mit Genehmigung
der
Medicinischen Fakultät der Universität Berlin.

Referenten: Geh. Med.-Rat Prof. Dr. **Bier.**
Prof. Dr. med. **Klapp.**

Meinen lieben Eltern
gewidmet

In der Chirurgie hat das Kapitel der Knochentransplantationen heute Erfolge aufzuweisen, welche weit die Erwartungen übertrafen, die man zuerst gehegt hatte.

Es sind in erster Linie die Arbeiten und Forschungen von Ollier, Barth, Axhausen und Lexer, die diese Methode auf die jetzige Höhe gebracht haben.

Die Entwicklung der plastischen Chirurgie begann schon im 11. Jahrhundert; ihr bedeutendster Vertreter war Tagliocozza, Professor der Anatomie in Bologna. Doch übte man zu dieser Zeit und auch in den nächsten Jahrhunderten fast ausschließlich die Nasen-, Ohren-, Mund- und Gesichts-Plastik.

In Deutschland waren es Gräfe und Dieffenbach, die diese Methode anwandten.

Die Knochentransplantation beginnt erst durch Ollier an Bedeutung zu gewinnen. Er berichtet als Erster über seine Beobachtung bei der Verpflanzung lebenden Knochens mit seinem Periost in ein knöchernes Lager. Das Ergebnis war, daß lebender Knochen sich besser zur Transplantation eignet, als toter, daß der transplantierte Knochen lebend einheilt, und der

Ersatz des Knochens von seinem lebenden Periost erfolgt. Letzteres, sowie Mark und Rinde, bleiben am Leben. Der tote Knochen hingegen wird durchwachsen und resorbiert.

Diese Theorien hatten viele Anhänger, ebenso aber auch Gegner; Barth gelang es, dieselben zu erschüttern. Bei seinen mikroskopischen Untersuchungen kam Barth zu folgendem Resultat:

Transplantierter Knochen, einerlei ob lebend oder tot, mit oder ohne Periost, stirbt immer ab und wird resorbiert, er ist de facto nur ein Fremdkörper, der das Material für den Bau des neuentstehenden Knochens liefert. Nach seiner Meinung sterben Rinde, Periost und Mark ab.

Diese Ansicht bedeutete eine Umwälzung der allgemein anerkannten Ollierschen Theorien; trotzdem gewann die neue Lehre sich bald viele Anhänger. Lange galten die Anschauungen Barths als die richtigen!

Schon 1881 behauptete Radzimowsky, daß, während das Knochengewebe absterbe, das implantierte Periost am Leben bleibe und neuen Knochen produzieren könne. Ebenso schrieb v. Bramann (1894) dem Periost eine große Wirkung zu. v. Bramann beseitigte eine Pseudarthrose des Humerus dadurch, daß er die beiden Fragmente durch Einkeilen feststellte und an der Außenseite des Humerus ein 8 cm langes, mit Mark und Periost bekleidetes Knochenstück aus der Tibia mit Seidenfäden befestigte. Als später eine Entfernung eines Sequesters erforderlich war, konnte v. Bramann bei dieser Gelegenheit feststellen, daß eine vollkommene knöcherne Vereinigung stattgefunden hatte. Da die Fragmente an den Bruchenden kein Periost hatten, so schrieb v. Bramann die Einheilung

dem transplantierten Periostknochenstück zu. Beide, Radzimowsky und v. Bramann, beschränkten sich darauf, dies festzustellen.

Im Jahre 1900 erkannte Klapp die Bedeutung des Periostes für die Transplantation und traten die Zweifel an der Richtigkeit der Barthschen Lehre in verstärktem Maße auf.

Bier transplantierte, bei dem von Klapp veröffentlichten Falle, einen Knochen mit Periost in einen Defekt, in dessen Bereich kein Periost und Mark vorhanden war, trotzdem heilte das Knochenstück ein. Es handelte sich um ein Sarcom mit Spontanfractur des rechten Humerus. In dem Defekt transplantierte man einen Teil der vorderen Tibiafläche. Die Wunde heilte per pr. int. Es stellte sich dann eine akute Eiterung ein, die eine Spaltung der Narbe erforderte. Diese Wunde heilte per sec. int. bis auf 2 hartnäckige Fisteln, die sich erst nach Abstoßung eines corticalen Sequesters von 3 cm Länge und 2 cm Breite, schlossen. Aus dieser Einheilung schloß Klapp, daß »die Transplantation eines Knochenstückes mit Periost nicht so wertlos ist, als Barth glaubt, sondern, daß ihr die Einheilung in diesem Fall zuzuschreiben ist«.

Von großer Bedeutung war auch die Anschauung Klapps über die Sequestrierung, welche zur Klärung des Verhaltens der Implantate beigetragen hat: »Wäre der Knochen in toto necrotisch gewesen, so wäre es wahrscheinlich, daß der ganze tote Knochen als Sequester ausgestoßen wäre, und es wäre kein Grund ersichtlich, weshalb dieser ganze tote Knochen noch einen Sequester abgestoßen hatte. Meines Erachtens ist die Sequesterbildung, wie überall, so auch hier eine Äußerung der Lebensfähigkeit.«

Die Anschauung Klapps änderte jedoch zunächst

nichts an der Barthschen Doktrin, trotzdem auch andere bedeutende Chirurgen ihre praktischen Erfahrungen mit den Theorien Barths nicht in Übereinklang bringen konnten. Immerhin war damit der physiologische Beweis geführt, daß der lebend transplantierte Knochen auch die Eigenschaften eines lebenden Knochens beibehält.

Die pathologisch-anatomischen, speziell die histologischen Vorgänge wurden erst im Jahre 1908 von Axhausen geklärt; hiernach mußte Barths Lehre zu Gunsten des alten Ollierschen Dogmas fallen gelassen werden.

Axhausen hatte Gelegenheit, einen 51 Tage lang gut eingeheilten Knochen mikroskopisch zu untersuchen; das Ergebnis dieser exakten mikroskopischen Untersuchung und einiger Tierexperimente war folgendes:

Das lebend transplantierte Knochengewebe stirbt größtenteils ab und wird durch neuen Knochen ersetzt. Mitüberpflanztes Periost, sowie auch das Knochenmark bleibt erhalten; von diesen beiden Bildungsstätten geht die Knochenneubildung aus. Daher ist lebender Knochen, der den Ersatz in sich birgt, bei Transplantationen dem toten vorzuziehen.

Die neueren Arbeiten (Heidenhain, Lexer, Haberer, Streißler u. a.) bestätigten im großen und ganzen die Lehre Axhausens und wird diese heute von den meisten Chirurgen und Gelehrten, auch von Barth, vertreter. Axhausen gab uns auch die so wichtigen Gesetze der Knochentransplantation.

Man unterscheidet bei der Transplantation eine Auto-, Homo- und Heteroplastik.

Verwendet man als Ersatz den Knochen des Pa-

tienten selbst, so ist es eine Autoplastik; nimmt man den Knochen eines anderen Individuums, so handelt es sich um eine Homoplastik; wird totes Material implantiert, so spricht man von einer Heteroplastik.

Welches Material nimm't man nun, um eine Knochentransplantation im Bereich des oberen Drittels der Tibia erfolgreich zu gestalten?

Die besten Erfolge gibt zweifellos der frische, lebenswarm überpflanzte periostgedeckte menschliche Knochen. Die vielen Erfolge beweisen es auch, daß sie die souveräne, und allein sicher zum Ziele führende Methode ist (Barth). Bei der Verwendung solchen Knochens kann man autoplastisch und homoplastisch vorgehen.

Unbedingt eignet sich der Knochen des Patienten selbst besser zum Ersatz, als der Knochen eines anderen Individuums, doch begegnet seine Verwendung bei der Transplantation am oberen Tibiaende großen Schwierigkeiten, und nicht immer wird der Erfolg ganz erreicht. Es wandten sich daher viele, wenn geeignetes Material vorhanden war, der Homoplastik zu, und zwar machte man die Homoplastik mit lebenden periostgedeckten Knochen.

Das mitüberpflanzte Periost einer anderen Person entfaltet auch an seiner neuen Stelle seine knochenbildende Tätigkeit, und wird dadurch der, von der Vereinigungsstelle aus einwachsende Callus, kräftig am Aufbau des Ersatzstückes unterstützt. Hieran liegt es auch, weshalb die Substitution lebenden periostgedeckten Knochens schneller und besser gelingt, als solche vom toten.

Die vorzüglichen Resultate, die Barth und besonders Lexer hierbei erzielt haben, beweisen denn auch

zur Genüge, daß die Homoplastik mit lebenden periostbekleideten Knochen der Autoplastik fast ebenbürtig ist, jedenfalls ihr aber nur wenig nachsteht. Interessant ist, daß der implantierte Knochen nicht nur einheilt und die Funktion wiederherstellt, sondern daß er auch die morphologischen Eigenschaften des früheren Knochens übernimmt. Auf dem Röntgenbilde kann man die sich vollziehende Ummodelung gut verfolgen.

Warum die Transplantation lebenden Knochens ohne Periost weniger Erfolg hat und haben muß, ist leicht erklärlich, wenn man sich den Vorgang der Knochenneubildung eines solchen und eines periostgedeckten Knochens vergegenwärtigt. Das Periost des implantierten Knochens bleibt am Leben, während der Knochen abstirbt, resorbiert und in demselben Maße von seinem und dem Periost des Stumpfes aus durch neugebildeten ersetzt wird.

Verwendet man nun einen periostlosen Knochen, so muß dieser das neue Knochengewebe allein aus den schmalen Berührungsflächen der Resectionsstümpfe beziehen. Die Calluswucherung des Stumpfes vermag jedoch nicht das lange Ersatzstück zu durchdringen, und kommt es so, daß das andere Ende des Implantates der Resorption verfällt. Aus diesem Grunde ist auch die Homoplastik mit periostlosen Knochen nicht zu empfehlen.

Leider begegnet die Anwendung der Homoplastik mit lebenden periosthaltigen Knochen großen Schwierigkeiten in der Beschaffung des Materials. In erster Linie sind es die Amputationsstümpfe, die dazu Verwendung finden; dies sagt uns schon, wie schwer solches Material zu erhalten ist.

Die Chirurgie befindet sich gerade jetzt in einer stark konservativen Zeit, indem man alles zu erhalten versucht und wo es angängig ist, jeden größeren Eingriff vermeidet. In den früheren Jahren war eine Amputation keine Seltenheit und unsere Lehrer konnten uns beinahe wöchentlich eine oder mehrere vorführen. Anders heute. Jetzt zählen die Amputationen zu den seltensten Operationen, die der Student zu sehen bekommt.

Es können auch nicht alle Stümpfe Verwendung finden, da solche, von denen eine Krankheitsübertragung zu befürchten ist, ja von vornherein ausscheiden, wie z. B. bei malignen Tumoren, infektiösen Entzündungen, Osteopsathyrosis usw.

Gutes Material liefern Amputationen wegen Altersbrand und Traumen; Voraussetzung hierbei ist, daß man Tuberkulose und Syphilis ausschließen kann.

Leider ist das nicht so einfach! Wohl besitzen wir in den Pirquetschen und Wassermannschen Reaktionen Wege, diese so enorm verbreiteten Krankheiten zu erkennen, doch gibt es genügend Fälle, wo die Reaktionen uns im Stiche lassen, besonders bei der heriditären Syphilis.

Aus allem diesen ergibt sich, wie wenige von den Amputationsstümpfen in Frage kommen, und war es denn das Nächstliegende, an die Transplantation mit Leichenteilen zu denken.

Bergemann fand, daß der Knochen bis 24 Stunden nach dem Tode oder der Amputation steril bleibt. Das Periost wie das Knochenmark leben 100, ja sogar 200 Stunden und bleiben proliferationsfähig.

Zur Aufbewahrung der toten Knochen werden verschiedene Agentien verwendet. So bewahrt

Kausch die von Mark und Periost befreiten Knochen ausgekocht in Alkohol auf, Helferich in Sublimatspiritus; andere nehmen Jodoformaether, Chloroforaether oder Ringerscher Lösung. Will man lebendes Periost und lebendes Knochenmark übertragen, so kommen nur ganz physiologische Lösungen in Betracht.

Der tote Knochen wird in verschiedener Gestalt implantiert. Am meisten wird der einfach konservierte Knochen benützt, doch auch der decalcinierte und macerierte finden Verwendung. Besonders der geglühte Knochen eignet sich gut, da er wenig reizend auf das Gewebe wirkt. Da der Knochen jedoch sehr spröde ist, unterzieht ihn Streißler einer Vorbehandlung mit Mosetigscher Plombenflüssigkeit. Streißler stellt die Flüssigkeit mit dem Knochen bei entsprechender Temperatur unter die Wasserstrahlluftpumpe. Nach dieser Prozedur läßt sich der Knochen gut formen und auch resorbieren. Kausch, der mehrfach Leichenknochen transplantierte, verwendet hierbei in erster Linie den aseptisch, von frischen Leichen gewonnenen Knochen, welcher nicht sterilisiert wird; in nächster Linie den frisch gewonnenen, ausgekochten und dann erst konservierten Knochen. Der sterilisierte Knochen eignet sich nicht zur Transplantation, da die Resorption bald eintritt, die Substitution dagegen sehr langsam vor sich geht. Verwendet man ihn trotzdem, so empfiehlt Kausch, das Mark und Periost zu entfernen und eine Vorbehandlung mit Alkohol und Aether einzuleiten.

Die meisten Forscher stehen der Transplantation der Leichenknochen skeptisch gegenüber und empfehlen sie nicht. Nach Bergemann wäre eine sterile Entnahme des toten Knochens zu schwierig. Auch Barth,

v. Hacker, Streißler und andere empfehlen solchen Ersatz nicht.

Diese Transplantationen scheitern ebenso wie die Transplantationen mit lebenden periostlosen Knochen an dem Mangel eines ausreichenden, ossifikationsfähigen Bodens. Auch hier setzt die Resorption am proximalen Ende der Tibia früher ein, als die Calluswucherung dorthin gelangt ist. Dazu kommt bei den toten Knochen noch eine größere Infektionsfähigkeit.

Es ergibt sich also, daß ein Ersatz mit toten oder lebenden periostlosen Knochen nur dann Erfolg haben kann, wenn der Defekt klein resp. kurz ist, wo also die Calluswucherung das ganze Implantat rasch durchgreifen kann, oder wenn der Defekt wandständig und periosthaltig ist. Mit mehr Erfolg wird der tote Knochen zur Bolzung, Befestigung von Fracturen und Versteifung des Kniegelenks verwendet.

Ein besonderes Verdienst um die Transplantation mit Leichenknochen erwarb sich Küttner. Küttner berichtete auf dem 40. Chirurgenkongreß auch über eine derartige erfolgreiche Transplantation im Bereich der oberen Tibia:

Einem fünfundvierzigjährigen Landwirt wurde wegen malignem Chondroms das obere Tibiaende reseciert und ein entsprechendes Tibiastück ex cadavere eingepflanzt. Trotz schlechten Verlaufs der Nachbehandlung, heilte das Stück gut ein. Der Mann hat im Knie eine Beweglichkeit von 45 Grad, und kann arbeiten und gut gehen.

Es wurde schon mehrfach über erfolgreiche Transplantationen mit Leichenteilen berichtet, doch war der Erfolg meist nur von kurzer Dauer, und eine komplette Umwandlung des toten Knochens in lebenden wurde nicht beobachtet. Selbst bei Knochen, die

schon vor 9 resp. 12 Jahren transplantiert wurden, fand Stieda, daß eine solche Umwandlung nicht stattgefunden hatte.

Lexer beobachtete an der Berührungsstelle des Leichenknochens mit dem Resectionsstumpf oft eine mächtige Callusentwicklung, die aber trotzdem nicht imstande war, das ganze Ersatzstück zu durchgreifen.

Aus oben Gesagtem geht hervor, daß der transplantierte Leichenknochen ein Fremdkörper bleibt, während der lebend eingeheilte Knochen wiederum als lebender Teil des Organismus' von Blut und Lymphe durchzogen wird und so nicht als Fremdkörper empfunden werden kann.

Die ersten Versuche mit anderem Material als menschlichem machte Gluck; er verwandte das Elfenbein, doch erzielte er damit keine Erfolge. Wohl heilte in manchen Fällen der Fremdkörper ein und verwuchs sogar knöchern an den Resectionsflächen, sie blieben aber trotzdem Fremdkörper, und früher oder später bewirkte eine gelegentliche Infektion die Entfernung des implantierten Ersatzteiles. In neuerer Zeit ist es besonders König, der das Elfenbein verwendet. Er meint, daß die Störungen, welche sich hin und wieder zeigen, sich durch bessere Technik vermeiden lassen. König hat bisher an der Tibia keine Transplantationen gemacht, doch hat er am Kiefer und Humerus je zweimal große Knochengelenkteile durch Elfenbein erfolgreich ersetzt.

Die Elfenbeintransplantation erfordert die größte Sorgfältigkeit. Die Verankerung im Knochen muß sehr sicher sein, Knochen und Weichteile müssen eng herangezogen werden, und namentlich die Muskeln müssen eng vereinigt sein. Fisteln, die durch Blutergüsse hervorgerufen sind, lassen sich sekundär leicht

durch Einhüllung des Elfenbeins mit Muskellappen schließen, dagegen führen durch Infektion herbeigeführte Fisteln zur Ausstoßung des Elfenbeins. Die Elfenbeinimplantate darf man nicht zu dünn nehmen. Bei dünnen Elfenbeinstiften findet eine ziemlich rasche Arrosion statt, und es kann dadurch zu einer frühzeitigen Spontanfractur des Stiftes kommen.

Auch v. Beck steht der Verwendung des Elfenbeins sympathisch gegenüber. Bei seinen Kontrollversuchen, wobei er einzelne Fälle autoplastisch und die anderen heteroplastisch behandelte, kam er zu dem Resultat, daß die Erfolge bei beiden Methoden fast die gleichen wären.

Da von einem Dauererfolg nur gesprochen werden kann, wenn die Beobachtung sich auf eine längere Reihe von Jahren erstreckt, so kann ein definitives Urteil über die Erfolge der Elfenbeintransplantation wegen der Kürze der Beobachtungszeit noch nicht gefällt werden. Bisher lehrte die Erfahrung, daß die Autoplastik und Homoplastik (mit lebenden Knochen) die anderen Methoden um ein Weites überragte. Sollte jedoch die Heteroplastik dieselben Erfolge haben, so wäre der Transplantation ein noch viel größeres Tätigkeitsfeld eröffnet, als es bisher der Fall war.

Außer dem Elfenbein verwendete man noch Tierknochen, besonders die dem Menschen nahestehenden Affenarten, z. B. Macacus resus. Küttner führte eine Knochentransplantation bei einem Kind mit Fibuladefekt aus dem Affen erfolgreich aus; sonst wird jedoch über diese Art von Transplantation wenig berichtet. Nach Axhausen und Streißler eignet sich der Tierknochen, trotz seiner lebenden Einheilung, nicht zur Transplantation, da er fast vollständig seine Proliferationsfähigkeit einbüßt.

Auf der Suche nach einem geeigneten Implantationsmaterial, kam Rehn jun. auf den Gedanken, das Horn zu verwenden. Er glaubt, mit diesem Material eine erfolgreiche Transplantation ausführen zu können, da das Horn gut schneid- und resorbierbar sei, ebenso vorzüglich einheilt. Auf dem 40. Chirurgenkongreß teilte Rehn mit, daß er das Horn mit Erfolg zur Bolzung und Nagelung (s. u.) verwendet habe. In der Literatur findet man, daß auch Bernstein, Platin und Zelluloid bei Transplantationen verwendet wurden, doch handelte es sich dann nur um kleine Defekte, wie z. B. bei Sattelnasen, kleinen Schädeldefekten usw.

Da es sich bei allen Transplantationen als feststehend herausgestellt hat, daß der Erfolg am sichersten ist, wenn man als Material den Knochen von demselben Individuum verwendet, so werden naturgemäß die autoplastischen Operationen von den Chirurgen bevorzugt. Was nun die Deckung von größeren Defekten am oberen Tibiaende angeht, so kommt als älteste Methode die Operation von Hahn in Betracht. Die Hahnsche Operation ist die verbreitetste und einfachste.

Zuerst erfolgt die Bildung eines lateralen Hautlappens durch einen Textorschen oder einen anderen bogenförmigen Schnitt vom unteren Teil des Oberschenkels bis zur Mitte (je nach dem Sitz der Erkrankung) des Unterschenkels. Der Lappen wird nach der medialen Seite zurückgeklappt, und das Gelenk unterhalb der Patella eröffnet. Das proximale Ende der Tibia wird von seiner Muskulatur gelöst und samt Tumor weit im Gesunden reseciert (Fig. 1). Nun wird mit einem Hohlmeißel die Fossa intercondyloida muldenförmig ausgearbeitet, das Fibulaköpfchen

aus seiner Verbindung gelöst und in das neue Bett verlegt (Fig. 2). Fixation der Fibula, exakte Blutstillung, Naht, Gipsverband. (Der genauere Gang der Operation ist im Fall I wiedergegeben.)

Aus dem Gesagten ist ersichtlich, daß die Operation keine technischen Schwierigkeiten bietet und

Fig. 1. Fig. 2.

Schema der Hahn'schen Operation.

leicht ausführbar ist; leider hat sie einen Mangel, ihr Resultat ist ein ankylotisches oder federndes Kniegelenk.

v. Hackersche Operation.

v. Hacker ging in einem Fall folgendermaßen vor: Von einem Textorschen Resectionsschnitt aus wird nach Durchtrennung der Patellarsehne das Gelenk aufgeklappt und der obere Tibiateil entfernt. Um den entstandenen Defekt zu decken, bildet v. Hacker einen neuen Gelenkkörper, indem er die beiden Condylen

Fig. 3.

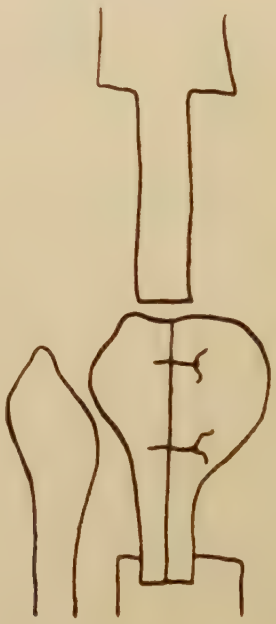

Fig. 4.

Schema der Hacker'schen Operation.

des distalen Femurendes in entsprechender Länge absägt (Fig. 3). Diese Condylen werden mit Silberdraht, die Markseiten einander zugekehrt, zusammengenäht und in den Tibiastumpf eingekeilt, so daß die Knorpel-

flächen der Condylen der jetzt bedeutend geschmälerten Femurgelenkfläche gegenüberstehen (Fig. 4). Versenkte Nähte fixieren den neuen Gelenkkörper in seiner Lage. Die Patellarsehne wird an die durchschnittene Unterschenkelfascie angenäht. Blutstillung, Naht, Verband.

Diese Operation bietet viel größere Schwierigkeiten als die Hahnsche und wird selten das gewünschte Resultat geben. Besonders zwei Momente sind es, die oft Nachoperationen erforderlich machen werden. Erstens ist es der neue Gelenkkörper, welcher einen vollen Erfolg verhindert, indem die Verschmelzung der beiden zusammengenähten Condylen selten gelingen wird. Zweitens stehen die Nähte der Calluswucherung hindernd im Wege und werden sie wahrscheinlich wegen zu starken Fremdkörperreizes oft Anlaß zur Eiterung geben. Nach Klapp ist die Kombination von freier Knochen- und Fremdkörper-Transplantation ungünstig und deshalb die v. Hackersche Methode aussichtslos. Anders geht Klapp vor.

Klappsche Operation.

Nach Eröffnung des Gelenkes und Exstirpation des Tibiakopfes, wird die halbe mediale Circumferenz des unteren Femurdrittels von Weichteilen befreit. Darauf von der Gelenkfläche des Femurs der mediale Condylus nach oben abgesägt, und zwar etwas länger als der Tibiadefekt ist (Fig. 5). Dieses Femurstück wird an seinem abgesägten Ende zugespitzt und dann in den Markraum der defekten Tibia fest eingekeilt (Fig. 6). Das Lig. Patellae wird an dem neueingesetzten Tibiakopf befestigt, ebenso wird die Muskulatur des Unterschenkels am Periost des reinplantierten Stückes angeheftet. Wundverschluß, Pappschienen-

verband, Nagelextension am Calcanus. (Näheres über diese Operation s. Fall II.)

Die Klappsche Operation ist noch sehr jung, daher ist es auch schwer, zu sagen, ob sie uns dem gewünschten Ziele, ein bewegliches Gelenk zu erhalten,

Fig. 5.

Fig. 6.

Schema der Klapp'schen Operation.

näher führen wird. Leider war im Fall II, wo die Klappsche Methode angewandt wurde, nachdem die Einheilung schon erfolgt war, wegen einer an eine Synovialfistel sich anschließenden Infektion eine Amputation erforderlich.

Die homoplastischen Operationen bieten keine besonderen Schwierigkeiten und sind hierbei dieselben allgemeinen Verhaltungsmaßregeln bei Transplantationen zu beobachten. Die Operationen werden am besten in Narkose ausgeführt. Eine Blutleere wird nicht angelegt, da infolge der reaktiven Hyperämie und der damit verbundenen Blutansammlung, eine Ernährungsstörung des Implantates auftreten kann. Der Hautschnitt ist so anzulegen, daß die spätere Naht nicht auf Stellen zu liegen kommt, wo künftig verpflanzte Teile hinkommen. Ist dieses nicht der Fall, so kann eine Höhle entstehen, die Anlaß zu einer Fistelbildung geben kann. Um solche Folgen zu vermeiden, wird ein großer Lappenschnitt ausgeführt. Je nach den Ursachen der Resection wird der Schnitt geführt. Meist ist es ein bogenförmiger Schnitt an der lateralen Seite, der am unteren Drittel des Femurs beginnt und bis zur Mitte der Tibia läuft.

Nachdem man den Lappen zurückgeschlagen und das Gelenk eröffnet hat, schreitet man zur Resection. Soweit es die Art und Ausdehnung des Leidens zuläßt, werden die Gelenkhaut, Muskeln, Sehnen, Bänder und das Periost geschont. Die capilläre Blutung wird durch Kompression gestillt. Zur Durchsägung benutzt man zweckmäßig eine Giglische Drahtsäge, doch auch die elektrische Kreissäge oder Hammer und Meißel werden verwendet. Nach Glättung der Ränder der Sägefläche mit einer Listonschen Zange beginnt man die Bildung des neuen Gelenkkörpers. Bei der Entnahme des Ersatzstückes benützt man am besten die Säge. Bei der Benutzung eines Meißels ist darauf zu achten, daß nicht eine Längssplitterung des Knochens entsteht; zur Vermeidung dessen macht man zuvor einen Querschlag und dann erst die

Längsschläge. Von allergrößter Bedeutung für eine gute Einheilung des zu transplantierenden Knochens ist das Präparieren desselben. Letzteres kann gar nicht sorgfältig genug geschehen. Jegliches Quetschen, das Nekrose zur Folge haben kann, muß vermieden werden. Der Knochen ist von den anliegenden Muskelfasern, Bindegewebe usw. peinlichst zu befreien, denn die zurückbleibenden, absterbenden Gewebe können die Proliferationsschicht des Periostes in hohem Maße beeinflussen. Ein sauberes Präparieren ist um so eher am Platze, als die hierbei vielleicht entstehenden Incisionen nicht schädlich, sondern nach Axhausen dienlich sind, indem die Gewebsflüssigkeit dadurch schneller zu Periost und Mark gelangen und so eine bessere Ernährung herbeiführen kann.

Wenn der Ersatzknochen nachher durch Einkeilen fixiert werden soll, so muß er etwas länger als der zu überbrückende Defekt entnommen werden. Bei der Entnahme ist darauf zu achten, daß der Periost sich nicht vom Knochen abhebt. Es empfiehlt sich auch, an den freien Rändern des Knochens etwas Periost hinausragen zu lassen, um damit die Vereinigungsstelle der Knochen zu bekleiden.

Von Wichtigkeit ist noch die Frage, ob man das Mark (welches bei der Knochenneubildung eine hervorragende Rolle spielt) des zu transplantierenden Stückes mitverpflanzt oder vorher entfernt. Bei den autoplastischen Operationen wird man an eine Entfernung des Markes wohl kaum denken, anders jedoch bei den Homoplastischen. Bei der Implantation von Knochenstücken mit Mark aus amputierten Gliedern stellt sich oft aseptisches Fieber ein. Nach Lexer ist dieses Fieber jedoch keine Folge einer Bakterieninfektion, denn bei der Untersuchung des Wundsekretes stellte es sich heraus, daß dieses bakterienfrei war.

Lexer erklärt das Fieber als eine Folge der Resorption von Zerfallsprodukten des Knochenmarks. Aus diesem Grunde entfernt er das Mark. Um dabei eine Höhlenbildung zu vermeiden, füllt er die Markhöhle des Ersatzstückes mit Jodoformknochenplombe aus.

Im Gegensatz zu Lexer entfernen Klapp und Bier das Mark nicht, glauben vielmehr auf die Mitwirkung des Markes nicht verzichten zu sollen. Die Entzündungserscheinungen und das Fieber, welche Lexer befürchtet, sehen dieselben nicht als Schaden, sondern eher als Nutzen für die Wundheilung an. Bier ist der Ansicht, daß die einsetzende aseptische Entzündung einen Schutz gegen die bakterielle Infektion abgibt.

In Fällen, wo die Callusbildung sehr gering ist, füllt Barth die Markhöhle mit Knochenkohle, um so die Callusbildung zu unterstützen. Besonders bei den Pseudarthrosen ist solch eine Füllung zu empfehlen, da das Mark hier meist proliferationsfähig ist und nur infolge eines Kalkmangels die Knochenneubildung keinen Erfolg hat. Ob durch die zugeführte Knochenkohle aber diesem Kalkmangel abgeholfen wird, ist fraglich.

Nachdem man also das Ersatzstück entnommen hat, schreitet man zur Implantation desselben in das neue Lager. Über die Art der Fixation bestehen noch verschiedene Ansichten.

Bei den autoplastischen Operationen wird die Einkeilung ausgeführt, doch auch sonst wurde sie am meisten geübt. Hierzu muß man das distale Ende des Ersatzstückes zuspitzen; anderseits muß auch die Markhöhle, die das zugespitzte Ende aufnehmen soll, oft vergrößert werden. Da hierbei leicht eine Splitterung eintreten kann, so muß sehr vorsichtig zu Werke gegangen werden. Durch Auslöffeln kommt man am

besten zum Ziele, doch auch mit einem Meißel kann man seinen Zweck erreichen. Das Festkeilen besorgt man mit einem Holzhammer oder einfach mit der Hand. Um ein Zurückstreifen des Periostes beim Einkeilen zu vermeiden, kneift man von der Spitze des Ersatzstückes etwas ab und zieht das jetzt überhängende Periost über die Spitze. Lexer empfiehlt das Einkeilen nicht, da es oft eine winkelige Knickung verursachen soll. Er benutzt die Fixation durch Knochenbolzen. Nach Frangenheim ist es gleichgültig, ob man periosthaltige oder periostfreie Knochenstücke verwendet, jedoch ist lebender Knochen totem vorzuziehen.

Benutzt man zur Bolzung den Knochen desselben Patienten, so nimmt man hierzu einen Knochenspahn am besten aus der vorderen Kante der Tibia, da die Festigkeit der letzteren dadurch keine Einbuße erleidet. Die Entnahme selbst bereitet keine Schwierigkeiten und hat man nur eine Längssplitterung des Knochens zu vermeiden (s. o.).

Verwendet man zur Bolzung den Knochen eines anderen Individuums, so ist ein Stück Fibula hierzu am meisten geeignet.

Der Bolzen muß eine Länge von ca. 10 cm haben. Die Bolzung selbst geschieht in der Weise, daß die eine Hälfte des Bolzens mit einem Holzhammer fest in die Markhöhle der Tibia eingetrieben wird. Die durch die Hammerschläge beschädigte Fläche wird mit der Zange abgekniffen, um eine eventuelle Nekrose zu verhüten. Nun wird die andere Hälfte des Bolzens in die Markhöhle resp. in die mit Mosetigscher Jodoformknochenplombe gefüllte Höhle eingezapft.

Der Vorteil der Bolzung besteht in einer größeren Festigkeit und besseren Stellung der Fragmente, je-

doch hat die Bolzung auch einen großen Nachteil, indem die Resorption des Bolzens der Consolidation bevoreilen und so eine Lockerung zur Folge haben kann. —

Unter dem zur Bolzung verwendeten künstlichen Material muß dem Horn-Bolzen die erste Stelle eingeräumt werden. Rehn jun. und Wakabaiashy haben außer in ihren Experimenten an Kaninchen usw. den Hornbolzen bisher 9 Mal angewandt. In allen Fällen heilte das Horn reaktionslos ein und gab vorzügliche Resultate. In manchen Fällen ist das Horn sogar dem autoplastischen Tibiaspahnbolzen überlegen, indem die Resorption des letzteren oft schon eintritt, ehe die Befestigung durch die Callusmassen erfolgt ist; dagegen hat Rehn bei der Verwendung des Hornbolzens nie eine frühzeitige Resorption beobachten können. Rehn hält das Horn für ein vorzügliches Bolzungsmaterial, da es außer dem vorhin erwähnten Vorteil der langsamen Resorption, noch den Vorzug hat, »daß es, obwohl körperfremd, keineswegs den verderblichen Reiz des Fremdkörpers, vielmehr eine geringfügige, die Knochenbildung anregende Reaktion auslöst.«

Auf dem 37. Chirurgenkongreß berichteten Kukula und Kostlivy (Prag), sie hätten in dem Galalith-Bolzen, einem Kaseinpräparat der Galalith-Gesellschaft, ein Mittel gefunden, das in allen angewandten Fällen eine exakte Einheilung und nie eine zu frühzeitige Resorption herbeigeführt hat. Letztere wichtige Eigenschaft wird von Rehn stark in Zweifel gezogen. »Nach Angaben des Autors genügen 10 Wochen zur völligen Resorption dieser Kaseinprothese; wie bald muß daher folgerichtiger Weise nach Versenkung die-

ses Materials eine große Fragilität und Hinfälligkeit desselben eintreten?«

Ist dieses der Fall, so wird sich bald eine Lockerung der Verbindungsstelle bemerkbar machen, die den Erfolg der Implantation in Frage stellen wird.

Auch die Fixation durch den Knochennagel wird benutzt, doch ist von seiner Verwendung abzuraten. Einmal stellt schon der implantierte Knochen in seiner ersten Zeit einen Fremdkörper dar, fügt man nun noch einen neuen durch den Nagel hinzu, so tritt eine Eiterung auf, die aber unter allen Umständen vermieden werden soll.

Dasselbe gilt, nur in geringerem Maße, von der Drahtnaht. Man verwendet den Silber- und den Aluminiumbronzedraht, letzterer ist widerstandsfähiger. Auch die Drahtnaht in Verbindung mit der Einkeilung wird geübt, doch ist diese Kombination nicht zu empfehlen.

Alle diese Fixationen bezwecken eine innige Berührung und Feststellung der Fragmente. Allerdings ist eine innige Berührung sehr wichtig, denn dadurch wird ein rascher Zusammenhang zwischen den beiden Knochen erzielt und können dann beide Teile gemeinsam an den Ersatz des absterbenden Knochens durch neues Knochengewebe arbeiten. Bei den homoplastischen Operationen ist es sehr ratsam, der Entnahme sofort die Implantation anzuschließen. Man geht also am besten so vor, daß daß man erst den Tibiadefekt präpariert und dann erst zur Bildung des Ersatzstückes schreitet. Noch besser ist es, wenn in derselben Zeit, in welcher der Operateur an der Resection und dem Implantationslager arbeitet, der Assistent mit der Amputation resp. mit der Bildung des Ersatzstückes beschäftigt ist. Sollte letzteres früher fertig sein, so wird

es bis zur Überpflanzung in einem trockenen sterilen Tupfer aufbewahrt; Kausch durchtränkt den Tupfer mit warmer physiologischer Kochsalzlösung. Die Implantation des Ersatzstückes geschieht direkt, d. h. ohne vorherige Berührung mit anti- oder aseptischer Flüssigkeit. Manche Chirurgen legen den Knochen für einige Zeit in Sublimat oder 3 proz. Borsäure, doch ist solch eine Vorbehandlung nicht zu empfehlen.

Von größter Bedeutung ist auch die der Befestigung des Knochens nun folgende Fixation der Weichteile. Es handelt sich hierbei um eine Vermeidung von Höhlenbildung resp. Entstehen von toten Räumen. In diesen toten Räumen sammelt sich das Blut an und liefert dann durch seine Zersetzung einen höchst empfänglichen Boden für eine Infektion. Es ist daher eine exakte Blutstillung und ein festes Aneinanderliegen der Muskeln hier sehr am Platze, was man mit Hilfe von komprimierenden Verbänden erreicht. Sehr zu empfehlen sind die von Streißler angewandten versenkten Nähte, welche ein festes Anliegen der Weichteile an den Knochen bewirken. Die noch bleibenden Höhlen werden mit Mosetigscher Jodoformknochenplombe ausgefüllt. Alle durchschnittenen Muskeln und Bänder werden an den neuen Gelenkkörper angenäht, um so wieder ein nach Möglichkeit funktionsfähiges Kniegelenk zu erhalten. Die Patellarsehne wird zweckmäßig durch ein Bohrloch an das neue Tibiaende angeheftet, da eine Periostnaht wenig Zweck hat. Auch für die Funktion hat die Blutstillung eine große Bedeutung. Erfolgt nämlich ein Bluterguß, so kommt es oft zu Schwielenbildungen und Verklebungen im Kniegelenk und dadurch erleidet die Beweglichkeit eine Einbuße; daher ganz exakte Blutstillung.

Zum Schluß erfolgt die Naht des Hautschnittes. Sollte sich wieder Erwarten der Eingang der Operation gebildete Hautlappen als zu klein erweisen und stark spannen, so legt man einige bogenförmige Entspannungschnitte an.

Wundverschluß. Verband. Das Bein wird nach beendigter Operation in leichte Flexion gebracht und in dieser Stellung durch einen Gipsverband oder eine Pappschiene fixiert. Einige Forscher lassen in dem Gipsverband noch ein Fenster, andere verwenden die Nagelextension. Ihre einzelne Verwendung muß dem Operateur überlassen werden. Um eine sekundäre Infektion zu vermeiden, läßt man den Verband mindestens 3 Wochen liegen. Dies gilt von der Implantationsstelle und vom Ort der Entnahme. Mit größter Sorgfalt muß auch die Nachbehandlung geleitet werden, da diese oft von einschneidender Bedeutung für die Erzielung eines guten Endresultates ist. In der Literatur findet man oft den Satz: »eine eigentliche Nachbehandlung setzt erst ein, wenn die Fragmente gut festgeheilt sind.« Dieser Satz kann Anlaß zu Komplikationen geben, indem es möglich ist, daß die Fragmente schon bald verwachsen sind, während die Calluswucherung im Implantat gar nicht oder nur wenig Platz gegriffen hat. Bestimmt läßt sich der Moment nicht angeben: es kann schon nach 8 Wochen, es kann aber auch erst in 8 Monaten sein. Hier muß von Fall zu Fall entschieden werden. Den Zeitpunkt, wenn die ersten Bewegungen anfangen sollen, kann man mit ziemlicher Sicherheit im Röntgenbilde wahrnehmen, und zwar ist er dann gekommen, wenn die Calluswucherung im Gange ist, d. h. wenn sie das ganze Implantat durchgriffen hat. Überhaupt spielt das Röntgenbild jetzt eine große

Rolle, denn nur durch solche Aufnahmen können wir uns über den Verlauf der Heilung informieren, und sind daher diese Revisionen nicht zu versäumen.

Ist nun der erwartete Moment gekommen, so setzt man das Kniegelenk einer Einwirkung von heißer Luft aus, mit anschließenden aktiven und passiven Bewegungen und Massage. Auch die Hydrotherapie und Elektrizität werden erfolgreich angewandt.

Erst viel später beginnt man mit den Gehversuchen, und zwar sind diese in der ersten Zeit mit Hilfe eines Schienen-, Hülsen- oder anderen Apparates auszuführen. Lexer empfiehlt zum festen Fußfassen noch das Tragen von breiten Sohlen und Absätzen, um ein Umknicken zu verhindern.

Wichtig zu wissen, ist es, daß eine Infektion in der Nähe der Wunde oder in der Wunde selbst noch nicht eine Indikation zur Entfernung des eingepflanzten menschlichen Knochenstückes ist. Es kann nämlich der Fall eintreten, daß ein Teil des Implantates necrotisch und als Sequester abgestoßen wird, während der Rest am Leben bleibt und so seinen Zweck erfüllen kann. Daher ist in allen solchen Fällen eine Sequestrierung abzuwenden.

Oft müssen bei den Transplantationen Nachoperationen ausgeführt werden. Meist handelt es sich um Korrekturen der fehlerhaften Stellung des Implantates, um Beseitigung von Pseudarthrosen, necrotische Stücke usw. Die sich oft einstellenden Schlottergelenke werden durch Bolzung oder Drahtnaht behandelt. Vielleicht lassen sich die Schlottergelenke durch Muskel und Sehnenplastik, oder Sehnentransplantation aus amputierten Gliedern heben. Besonders scheint das Sehnengewebe sich wegen seiner Anspruchslosigkeit gut zur Transplantation zu

eignen. Heilt das Gewebe aseptisch ein und geht es zu Grunde, so wird es durch Narbengewebe ersetzt, das ihm gleichwertig ist. Nach den Vorversuchen von Rehn kann man mit Vertrauen der Weiterentwicklung dieser Methode entgegensehen. (Lexer.)

An den folgenden 2 Krankengeschichten ist das Schicksal zweier autoplastischer Operationen, der Hahn'schen und der Klapp'schen gut zu verfolgen. Im Fall I wurde erst eine Homoplastik mit frischen Leichenknochen ausgeführt, die jedoch erfolglos war. Die darauf angewendete Hahn'sche Operation war von gutem Erfolg Im Fall II wurde eine Autoplastik nach Klapp ausgeführt, die ebenfalls von Erfolg begleitet war. Infolge Sondierung eines Synovialfistelganges stellte sich einige Tage darauf eine eitrige Entzündung ein, welche eine Amputatation erforderlich machte.

Fall I.

Die Patientin E. M., 35 Jahre alt, wurde vor acht Jahren wegen Sarcoma tibiae operiert. Man sagte ihr damals, es wäre eine Knochengeschwulst. Die Eltern der Patientin sind gesund.

Status: Ernährungszustand gut. Lunge 0. Herztöne abgeschwächt, sonst 0.

Das rechte Bein ist 1½ cm länger als das linke, doch ohne Funktionsstörung. Die ganze vordere linke Kniegelenksgegend ist von mehreren harten Tumoren von verschiedener Größe eingenommen, die auf Druck ein Gefühl des Brennens, sonst keine Beschwerden machen. Die linke Patella ist nicht zu palpieren, die Haut darüber ist gut verschieblich.

Diagnose: Sarcoma Tibiae.

23. 10. 11: Operation, ausgeführt von Professor Klapp. Aether-Narkose, vorher Morphium, Atropin. Zuerst Bildung eines lateralen Hautlappens durch einen bogenförmigen Schnitt von der Mitte des Oberschenkels bis zur Mitte der vorderen Tibiakante. Der Lappen wird nach der medialen Seite zurückgeklappt, und das Gelenk unterhalb der Patella eröffnet. Das proximale Ende der Tibia wird auf eine Strecke von ca. 8—10 cm von seiner Muskulatur gelöst und samt Tumor reseciert. Die Resection erfolgt in der Weise, daß der zurückbleibende Teil der Tibia eine frontal verlaufende Einkerbung erhält. Die Lig. cruciata sind dicht an der Tibia durchschnitten worden. Der zu transplantierende Knochen wird so zugespitzt, daß er in die Kerbe der restierenden Tibia hineinpaßt. Nach Stillung aller Blutungen und Einfügung des neuen Tibiakopfes erfolgt die Naht der hinteren Kapselwand und die der Lig. cruciata.

Der transplantierte Knochen ist am 21. 10. 11 4 h. p. m. in der kgl. Anatomie unter allen aseptischen Kautelen einer frisch verstorbenen Leiche entnommen worden. Es handelte sich um die Leiche eines an Endocarditis und Myocarditis verstorbenen jungen Mannes. Der Knochen wurde bis zur Operation in Ringerscher Lösung im Eisschrank aufbewahrt.

Nach Schluß der Kapsel wird das Periost des transplantierten Knochens mit der Muskulatur des Unterschenkels, und zwar mit dem Musculus tibialis ant. durch 3 Nähte vereinigt. Darüber erfolgt nun die Hautnaht mit teilweiser fortlaufender Naht.

Das Bein wird nach beendigter Operation in minimaler Flexionsstellung durch Gipsverband fixiert. Der Verband umfaßt zugleich den Fuß. 1. 11.: Nach anfangs hoher Temperatur jetzt Entfieberung. Der ein-

gesetzte Knochen zeigt im Röntgen gute Stellung. Die Wunde ist im oberen Teil gut geheilt, im unteren sind die Wundränder etwas gerötet und es kommt eine seröse Flüssigkeit in geringer Menge hervor.

11. 11.: Die Wunde mußte im unteren Teil weiter eröffnet werden, da Pat. fieberte; es entleerte sich reichlich serös-eitrige Flüssigkeit. Die Tibia liegt etwas bloß. Gipsverband weit aufgeschnitten.

25. 12.: Die äußere Fläche des Tibiakopfes liegt in Dreimarkstückgröße vor und ist mit eitrigem Belag bedeckt; die Wunde wird täglich feucht verbunden. Geringe Temperatursteigerung.

15. 12.: Dauernd Secretion der Wunde, in deren Mitte der Knochen weit bloß liegt; er ist noch immer sehr fest, so daß mit einer Einfeilung bei eventuell partieller Nekrose gerechnet werden kann.

1. 1. 1912: Der Knochen beginnt, sich etwas zu lockern. Es muß alle 2 Tage verbunden werden; das Bein liegt sonst in der ausgeschnittenen Gipsschale. Die Patientin klagt über starke Schmerzen im Knie. Sie ist durch die Schmerzen und das lange Bettliegen viel nervöser und empfindlicher geworden, als im Anfang. —

10. I. Gipsschale wird entfernt. Der Unterschenkel ist gegen den Oberschenkel im Kniegelenk stark nach der Seite, und zwar nach innen beweglich. Der Knochen hat sich weiter gelockert, was auch im Röntgenbild deutlich zu sehen ist. Dauernd starke eitrige Secretion. —

20. I. Im Ätherrausch wird durch Erweiterung der Wunde der größte Teil des transplantierten Tibiakopfes entfernt.

1. II. Die Wunde hat sich schnell verkleinert und granuliert gut. Der Unterschenkel zeigt eine seit-

liche Bewegung nach innen von 35—40°. Es wird ein Streckverband angelegt, um die Weichteile für eine spätere Operation nicht schrumpfen zu lassen.

20. II. Pat. ist dauernd fieberfrei. Die Wunde ist etwa Zweimarkstückgroß und secerniert wenig.

10. III. Es besteht eine granulierende Wunde von Markstückgröße. Ätzungen. Trockener Verband.

1. IV. Sehr langsamer Fortschritt, da die Epithelisierung des Knochens auf Schwierigkeiten stößt.

15. IV. Die Wunde wird kleiner. Pat. im übrigen kräftig, nur sehr nervös. In der Fußsohle hat sich ein kleiner Knoten gebildet, der etwas schmerzhaft ist.

20. IV. Probeexcision ergiebt: malignes Lymphom, jedoch nicht so sicher, als man sich deshalb zur Amputation des Beines entschließen könnte.

30. IV. Der kleine, etwa kirschgroße Knoten wird entfernt in Ätherrausch. Die Wunde am Unterschenkel ist fast geheilt.

15. V. Die Wunde ist fast geschlossen. Seitliche Wackelbewegung bis fast 45°. Vorbereitung zur neuen Operation.

1. VI. Die Wunde hat sich wieder geöffnet, ist erbsengroß. Alle 2 Tage Verbandwechsel. Pat. meist außer Bett.

28. VI. Seit einigen Tagen ist die Wunde geschlossen und mit Schorf bedeckt.

3. VII. Operation in Äthernarkose.

25 cm langer bogenförmiger Schnitt an der Außenseite des oberen Drittels des Unterschenkels und unteren Teil des Oberschenkels. Der Nervus Peroneus kommt zu Gesicht und wird geschont. Das Fibulaköpfchen wird aus seiner Verbindung gelöst und

nachdem die Femarcondylen mit dem Hohlmeißel etwas muldenförmig ausgearbeitet sind, auf dieselben hinübergehoben. Es steht fest im neuen Gelenke. Die Granulationen werden ausgekratzt, sodann 2 Tampons nach der früheren vorderen Wundfläche geleitet und die große Wunde durch fortlaufende Naht geschlossen. Gipsverband.

12. VII. Ziemlich starke Wundsecretion aus der Stelle der Tamponade. Die neue Wunde sieht gut aus. Leichte Temperaturen.

19. VII. Nach Abnahme des Gipsverbandes zeigt sich, daß der Fuß herabhängt und nicht nach oben gezogen werden kann. Peroneuslähmung. Die Stellung der Fibula ist nach dem Röntgenbild gut.

1. VIII. Die Wundsecretion ist gering. Nach Aussage des Neurologen (Prof. Cassierer) ist der sensible Anteil des Peroneus nicht getroffen, der motorische nur zum Teil. Die Pat. kann die Zehen etwas bewegen.

25. VIII. Wunde fast geschlossen. Sehr spärliche Secretion, alle 2—3 Tage Verband. Der Unterschenkel läßt sich seitlich etwa 20—30° abbiegen; von vorn nach hinten ist er absolut fest. Die Pat. wird elektrisiert und massiert.

7. IX. Wunde geschlossen. Flanellbinde. Der Fuß wird dorsal stark flectiert.

8. IX. Der Pat. wird die Brunn'sche Schiene am linken Bein angelegt. Unter den rechten Fuß kommt, um die Berührung des Bodens mit dem linken Fuß zu verhüten, eine 6 cm dicke Korksohle. Mit Unterstützung ist Pat. imstande zu gehen.

11. IX. Wegen mangelhafter Beschaffenheit der Brunn'schen Schiene wird diese nicht mehr benutzt.

Pat. bekommt einen Gipsverband, der an der Wunde ausgeschnitten wird. Der Fuß wird dorsal flectiert.

14. IX. Da sich Schmerzen bemerkbar machen, wird der Verband an der Wunde weiter ausgeschnitten.

17. IX. Pat. hat beim Aufstehen sich überanstrengt und muß ins Bett.

30. IX. Wechsel des Gipsverbandes.

4. IX. Befinden gut. Pat. liegt ohne Gipsverband, da ein Gehapparat gemacht wird.

30. X. Pat. versucht mit dem Gehapparat zu gehen. Zuerst starke Schmerzen am Fußgelenk und in den Muskeln und Sehnen. Pat. fühlt sich bald wohl und gibt an, daß sie sich an den Apparat schon gewöhnt hat. Sie ist imstande, auch ohne Stütze etwas zu gehen, ermüdet aber nicht.

5. XI. Die Wunden sind vollständig geheilt. Das rechte Kniegelenk ist versteift in minimaler Flexionsstellung. Die Bewegungen des Fußes sind erhalten, werden aktiv aber in beschränktem Maße ausgeführt. Pat. wird im Hessing'schen Apparat, in dem sie gut gehen kann, entlassen.

4. XI. 1913. Die Pat. stellt sich jetzt, etwa zwei Jahre nach der Operation, vor. Ein Recidiv besteht nicht. Das Knie kann aktiv gestreckt und etwas federnd gebeugt werden. Seitliche Bewegungen sind leicht auszulösen. Der Gang in dem Schienenhülsenapparat ist gewandt und schmerzlos. Das Allgemeinbefinden ist sehr gut.

Fall II.
(Erster Teil.)

Der Pat. K. M. ist 40 Jahre alt.

Status. Kräftiger Mann. Herz und Lungen 0. Unterhalb des linken Knies ist eine leichte Auftreibung zu erkennen, die nach der Palpation durch Knochen bedingt ist. Geringes Tanzen der Patella. Ober- und Unterschenkel zeigen links leichte Atrophie. Aktive Bewegung im Liegen ohne Schmerzen gut; beim Gehen Schmerz. Kreuz- und Lendenwirbelsäule schmerzhaft; auch bei Seitenbeuge. Über die Höhe des Fumors mißt man 35½ cm, an entsprechender Stelle auf der gesunden Seite 34½ cm.

Nach dem Röntgenbild ist der ganze Tibiakopf von dem Tumor bis auf ein kleines dreieckiges, dem Köpfchen der Fibula anliegendes Stück eingenommen. Der Tumor hat eine wabige Struktur und besitzt eine Ausdehnung von 11½ cm in der Längsrichtung.

Diagnose: Sarcom des Tibiakopfes.

9. VII. 12. Operation in Narkose ohne Blutleere, ausgeführt von Professor Klapp.

Auf der lateralen Seite der Patella, etwa drei Querfinger oberhalb derselben, beginnt der Hautschnitt, der sich zunächst etwa ein Querfinger lateral der Patella vertikal herabzieht, um dann unterhalb der Tuberositas Tibiae medial herüberzuschwenken. Spaltung der Fascie in derselben Ebene. Die Weichteiloperation ist sehr blutreich. Der Streckapparat muß sehr weit im Gesunden abgetrennt werden, um nicht in das Sarcom zu kommen. Handbreite unterhalb der Gelenkfläche wird die Tibia stumpf umgangen und eine Gigli'sche Säge durchgeführt. Nach dem Durchsägen werden die Muskelansätze des unteren Tibia-

drittels von unten her stumpf untergangen und durchtrennt. Jetzt erst wird das Knie gebeugt und die Seitenbänder durchschnitten. In der Gegend der Lig. cinciata ist das Sarcom schon subperiostal durchgebrochen. Nach der völligen Extirpation des Tibiakopfes wird von dem seitlichen Hackenschnitt aus der ganze Streckapparat medialwärts umgeklappt. Die Rückfläche der Bursa exteusorum in der Mediane gespalten, dann das Bein gekrümmt und die rechte halbe Circumferenz des unteren Femurdrittels von Weichteilen befreit. Periost bleibt sitzen. Es wird von der Gelenkfläche des Femurs der mediale Condylus 11 cm lang nach oben abgesägt. Das untere Ende dieses Stückes wird zugespitzt und dann in den Markraum mit einigen Schlägen des Holzhammers festgekeilt. Das Lig. Patellae wird durch ein Bohrloch an dem neueingesetzten Tibiakopf befestigt, ebenso wird die Streckungsmuskulatur des Unterschenkels (Musc. tibialis aut. und Musc. exteursor digit.) am Periost des neuimplantierten Stückes angeheftet. Auch die Muskulatur der Beugeseite wird etwas angeheftet.

Wundverschluß. Pappschienenverband. Nagelextension mit 5 Pfund zwischen Caleaneus und Achillessehne im Winkel.

Puls klein. Pat. erhält zweimal Campher

13. VII. Allgemeinbefinden gut. Leichtes Fieber. Gewicht erniedrigt auf 2 Pfund. Nagelschmerzen.

15. VII. Beschwerdefrei bis auf den Nagel, der Pat. Schmerzen bereitet. Entfernung des Nagels. Heftpflasterextension mit 5 Pfund.

17. VII. Pat. fühlt sich wohl, seitdem der Nagel entfernt ist. Temperatur regelmäßig 37—38 °.

19. VII. Keine Beschwerden. Stellung gut. Einige Nähte entfernt.

20. VII. Heute Nacht rutschte an der medialen

Seite die Extension ab, so daß das Bein einen Ruck bekam. Pat. hat gleich darauf Schmerzen, die durch manuelle Extension gebessert wurden. Beim Abnehmen des Verbandes zeigt sich, daß der Oberschenkel gegen den Unterschenkel etwas prominiert. Alle Fäden entfernt. Gipsverband. Extension.

21. VII. Schmerzfrei. An den Zehen etwas taubes Gefühl und Prickeln. Daher Gewicht auf eine halbe Stunde abgenommen.

22. VII. Nagelextension 5 Pfund am Calceanus. Der Fuß wird auf ein Brett zum Gleiten gelegt. Unter das obere Ende des Unterschenkels wird Watte gelegt, um es nach vorn zu drücken. Gipsverband ab. Das Bein bleibt ohne allen Verband unter der Reifenbahre. Die Stellung erscheint gut.

23. VII. Gewicht erhöht auf 10 Pfund. Temperatur 38,4°. Pat. hat etwas Wundschmerz.

24. VII. Gewicht 14 Pfund. Seitliche Extension am Oberschenkel in medialer Richtung mit 2 Pfund. Unterschenkel lateralwärts 2 Pfund.

26. VII. Da Schmerzen infolge der Extension, so werden die Kreuzzüge für die Nacht abgenommen. Palpatorisch fühlt man die implantierten Stücke deutlich abgesetzt.

28. VII. An Stelle der seitlichen, eine senkrechte Extension, welche den Unterschenkel nach vorn ziehen soll.

30. VII. Vorsichtige aktive Bewegungen des Pat.

9. VIII. Nach dem Röntgenbilde steht das transplantierte Stück medial neben dem lateralen Condylus und nach oben gerichtet. Der Gelenkfläche des lateralen Condylus steht die Fibula gegenüber. Das Bein wird jetzt, nachdem die Nagelextension beseitigt, in leichte Beugestellung gebracht und eine Extension von

4 Pfund schräg nach oben und vorn am oberen Ende Ende des Unterschenkels angebracht.

14. VIII. Manchmal Schmerzen an der Beugeseite des Knies. Scheint vom Peroneus zu kommen.

17. VIII. Extension ab. Desgleichen Streckung.

2. IX. Schienenhülsenapparat, in welchem eine leichte Extension am Unterschenkel angebracht ist. Verkürzung zur anderen Seite 3 cm.

4. IX. Pat. geht ziemlich gut im Apparat und verläßt die Klinik.

II. Teil dieser Krankengeschichte.

Pat. stellt sich wieder vor mit einer kleinen klaren Synovialfistel ohne Entzündung und ohne Schmerzen Infolge Sondierung des Fistelganges stellte sich in wenigen Tagen eine eitrige Entzündung ein.

Pat. hat an der medialen Seite 2 Incisionen. Die obere ist nach einigen Tagen verheilt. Aus der unteren kommt noch viel Eiter. Täglicher Verbandwechsel.

15. IV. 1913. Der Eiter ist geringer; sonst keine Beschwerden. Die Wunde hat die Tendenz zum Heilen. Verbandwechsel.

25. IV. Ausfluß gering. Am Femur und Tibia, die in Bajonettsstellung stehen, auseinanderzuziehen, wird ein Streckverband angelegt.

28. IV. Streckverband heute 22½ Pfund durch allmähliche Steigerung.

6. V. Operation in Äthernarkose. Von einem Querschnitt unterhalb der Patella aus wird zunächst der Femur und dann der neugebildete Tibiakopf (medialer Condylus femoris, siehe I. Teil) freigelegt. Am letzteren befindet sich eine markstückgroße, frische oberflächliche Necrose, welche jedoch nicht in die Tiefe reicht, die offenbar erst von der Sondierung

der Fistel und der damit hineingebrachten Infektion stammt. Sonst ist der transplantierte Tibiakopf sehr gut eingeheilt. Die Retraction der Weichteile ist so groß, daß der Tibiakopf etwas reseciert werden muß. Da die Fibula etwas vorsteht, wird der laterale Teil des Femurkopfes so weit ausgegraben, daß keine Niveaudifferenz entsteht. Aus dem Quadriceps wird ein oben gestielter Muskelfascienlappen gebildet, der heruntergeschlagen und an der Tibia befestigt wird. Ebenso wird die Foscie mit der Patella befestigt. Hautnaht und Verband.

Da der Puls schlecht ist, erhält Pat. Kochsalzlösung per rectum und subcutan, Campher, Koffein. Tieflagerung des Kopfes. Das Bein wird im Bett hoch gelagert.

8. V. Das Bein wird horizontal gelagert. Pat. klagt über starke Schmerzen. Temperatur gestern Abend 38,8°. Heute früh 38,9°. Verbandwechsel. Aus dem Verband wird ein Fenster oben über dem Knie herausgeschnitten. Aus den Schnittwunden kommt seröse Flüssigkeit, vermischt mit Blut.

14. V. Aus den Schnittwunden kommt reichlich jauchige Flüssigkeit. Die Haut über der Patella ist necrotisch und stößt sich ab. Täglicher Verbandwechsel. Pat. klagt über Schmerzen am rechten Oberschenkel. (Subcutane Injection von Campher usw. am 6. V.). Der Oberschenkel ist prall gespannt, erhitzt und druckschmerzhaft. Borwasserumschläge.

15. V. Amputation. Rückenmarksanästhesie. Nach einigen Hautschnitten (reichlicher Eiter)) liegt das Gelenk frei. Der Tibiakopf ist vollkommen eingeheilt. Unterbindung der Paplitea, und der anderen kleineren Gefäße. Hautmuskellappen von der Kniekehle. Nachdem die vorstehenden Enden des Femur-

kopfes mit der Zange abgekniffen sind, wird der Knochenmuskellappen darüber genäht.

20. V. Täglicher Verbandwechsel. Die Wunde sieht verhältnismäßig gut aus. Da Pat. starke Schmerzen hat, erhält er Morphium und Koffein.

26. V. An dem Oberschenkel rechts hat sich infolge der Campherinjection vom 6. Mai ein Absceß gebildet (Fluktation, Schmerzen, Spannungsgefühl). Incision unter Chloraethyl. Eine reichliche Menge von Pus bonum et landabile entleert sich. Verband. Aus der linken Oberschenkelnaht kommt reichlich jauchige Flüssigkeit. Verbandwechsel.

30. V. Das Befinden des Pat. hat sich gebessert. Schmerzen geringer. Aus der Amputationswunde kommt weniger heraus.

31. V. Pat. ist heute zum ersten Mal aufgestanden. Befinden gut.

10. VI. Pat. steht jeden Tag auf und sitzt im Lehnstuhl. Die Schnittwunde am rechten Oberschenkel ist fast verheilt. Aus der Amputationswunde reichliche Secretion. Verband.

14. VI. Am rechten Oberschenkel ist die Wunde verheilt. Am linken Stumpf fast verheilt, geringe Secretion.

19. VI. Am Stumpf geringe Secretion. Pat. verläßt die Klinik.

Schlußfolgerung:

Aus oben Gesagtem geht hervor, daß für den autoplastischen Ersatz am oberen Tibiaende außer Lexers Methoden der halben und ganzen Gelenktransplantationen die Operationen von Hahn und Klapp in Betracht kommen.

Herrn Prof. Dr. K l a p p erlaube ich mir für seine Anleitung und gütige Überlassung des Materials ergebensten Dank auszusprechen.

Literatur.

Axhausen: Die histologischen Grundlagen u. clin. Gesetze der freien Osteoplastik auf Grund von Tierversuchen. Arch f. clin chir. 09. Bd. 88.
Ueber den Vorgang partiel. Sequestrierung transplan. Knochengewebes. Arch. f. clin. chir. 09. Bd. 89.
Die pathol-anat. Grundlagen der Lehre von der freien Knochentransplantation beim Menschen u. Tier. Beiheft 2 der Medizin. Klinik 08.
Arbeiten auf dem Gebiete der Knochenpathologie und Knochenchirurgie Arch. f. Chir. 10 Bd. 94.

Barth: Ueber künstliche Erzeugung von Knochengewebe und die Ziele der Osteoplastik. Berliner clin. Wochenschrift 96.
Ueber Osteoplastik. 37 Chir.-Kongress 08

Bergemann: Wie lange nach dem Tode oder Amputation bleibt der Knochen bezüglich seiner Keimfreiheit tranplantionsfähig? Arch. für clin. Chir. 09. Bd. 90.

Bier: Beobachtungen über Knochenregeneration. Arch. f. clin. Chir. 13. Bd. 100.

Braun: Ueber Cysten in den langen Röhrenknochen nebst Bemerkungen über den künstl. Knochenersatz Beiträge zur klin. Chir Bd. 52.

Frangenheim: Experiment. u. klin. Erfahrungen über die Arthrodese durch Knochenbolzung Arch. f. klin. Chir. 09, Bd. 90.

Franzenstein: Ueber freie Knochentransplantation zur Deckung von langer Röhrenknochen. Beitr. 2 klin. Chir. 09. Bd. 64.

Haberer: Zur Frage der Knochencysten, zugleich ein Beitrag zur freien Knochentransplantation. Arch. f. klin. Chir 10. Bd. 93,

Heidenhain: Osteoplast. Ersatz der Tibiadiaphyse. 37 Chir-Kongress 08.

Hoffmann: Knochennaht und Knochenbolzung. 38 Chir.-Kongress 09.

Klapp: Ueber einen Fall von ausgedehnter Knochentransplantation. Deutsch. Zeitschrift f. Chir 1900 Bd. 54.

Leuer: Die Verwendung der freien Knochenplastik nebst Versuchen über Gelenkversteifung u. Gelenktransplant 37 Chir.-Kongress 08
Ueber Gelenktransplantation. 38 Chir.-Kongr. 09
Zur Gelenktranspl. 39 Chir.-Kongress 10.

Pels-Leusden: Ueber Transformation mit Periost transplantierter Knochenstücke. 37 Chir.-Kongr. 08.

Rehn: Die Hornbolzung im Experiment u. in ihrer klin. Verwendung. Arch. f. klin. Chir. 11 Bd. 96

Streissler: Der gegenwärtige unserer klin. Erfahrungen über die Transplantation lebenden menschlichen Knochens. Beitr. zur klin. Chir. 11. Bd. 71.

Sultan: Tierversuche. Beitr. zur klin. Chir. 06. Bd. 52.

Tomita: Ueber die Knochentransplantation bei ausgedehnten Kontinuitätsdefekten der langen Röhrenknochen. Deutsche Zeitschrift f. Chir. 07. Bd. 90

Verhandlungen der deutschen Gesellschaft für Chirurgie:

Vorträge u. Diskussionen über Knochentranspl.
auf dem 36 Chir.-Kongress 07
„ „ 37 „ „ 08
„ „ 38 „ „ 09
„ „ 39 „ „ 10
„ „ 40 „ „ 11
„ „ 41 „ „ 12

Lebenslauf.

Als Sohn des Revisors der russischen Staatseisenbahn Karl Sander und seiner Ehefrau Julianne geb. Matschewsky, bin ich am 27. Mai 1888 zu Riga geboren. Ich wurde auf den Namen Ernst Karl Sander evangelisch getauft. Nach Absolvierung des Rigaer Alexander-Gymnasiums im Juni 1908, kam ich im Oktober desselben Jahres nach Berlin, um mich dem Studium der Medizin zu widmen. Meine ganze Studienzeit, 10 Semester, verbrachte ich in Berlin und hörte währenddessen die Vorlesungen der Herren Professoren Bier, Bumm, Bonhoeffer, Fischer, Flügge, Fritsch, Gabriel, Goldscheider, Greef, Hertwig, Heubner, Holtermann, Klapp, Kopsch, Krause, Klemperer, Levinsohn, Lewin, Lesser, Oestreich, Orth, Pagel, Passow, Richter, Rubner, Schmieden, Strassmann, Stendel, F. E. Schulze, Virchow, Waldeyer. Außerdem arbeitete ich in der Poliklinik für innere Krankheiten des Herrn Professor Klemperer, ferner in der chirurgischen Klinik des Herrn Professor Klapp.

Allen diesen Herren spreche ich ergebensten Dank aus. —